

## Experiencia del uso de la videocápsula endoscópica en el diagnóstico de afecciones del tracto digestivo

Experience of the use of the endoscopic video capsule in the diagnosis of digestive tract disorders

Yuleysi Zamora Viera<sup>1\*</sup> <https://orcid.org/0000-0002-5716-5709>

Lídice Esther Abad Murillo<sup>1</sup> <https://orcid.org/0000-0003-1613-3492>

Yelec Estrada Guerra<sup>1</sup> <https://orcid.org/0000-0002-7455-9574>

José Antonio Camacho Assef<sup>1</sup> <https://orcid.org/0000-0002-7810-0269>

Milagros Cárdenas Quintana<sup>1</sup> <https://orcid.org/0000-0002-1158-5329>

<sup>1</sup>Hospital Instituto Ecuatoriano del Seguro Social (IESS), Manta, Manabí, Ecuador.

\*Autor para la correspondencia: [yuleysiz@infomed.sld.cu](mailto:yuleysiz@infomed.sld.cu)

### RESUMEN

**Introducción:** La videocápsula endoscópica se ha convertido en una técnica de primera línea para el estudio de las enfermedades del intestino delgado.

**Objetivo:** Describir la experiencia del uso de la videocápsula endoscópica en el diagnóstico de afecciones del tracto digestivo.

**Método:** Se realizó un estudio observacional descriptivo, de corte transversal, en el período comprendido entre abril 2015 a marzo 2016 en el Instituto Ecuatoriano del Seguro Social (IESS) Manta, Manabí, Ecuador. La muestra quedó representada por 39 pacientes que cumplieron los criterios de inclusión.

**Resultados:** Se le realizó el examen a 39 pacientes, donde predominó el sexo masculino y el grupo de edad mayor de 60 años, la hemorragia digestiva de origen oscuro, la anemia crónica y el dolor abdominal representaron las indicaciones más frecuentes. Se detectaron 36 hallazgos en 34 pacientes y cinco de ellos resultaron normales. Las angiodisplasias, las lesiones

inflamatorias y los tumores fueron los más diagnosticados con 8 (23,5 %), 7 (20,6 %) y 5 (14,7 %) lesiones, respectivamente. La mayoría de las afecciones se localizaron en intestino delgado (21; 58,3 %). La retención de la cápsula (2,5 %) fue la única complicación notificada en este trabajo.

**Conclusiones:** La endoscopia con videocápsula ha demostrado ser una técnica de gran utilidad para el diagnóstico de las lesiones de intestino delgado.

**Palabras clave:** Tracto Gastrointestinal/diagnóstico por imagen; Sistema Digestivo/ diagnóstico por imagen; Técnicas de Diagnóstico del Sistema Digestivo; Técnicas y Procedimientos Diagnósticos; Equipo para Diagnóstico.

## ABSTRACT

**Introduction:** The endoscopic videocapsule has become a first-line technique for the study of diseases of the small intestine.

**Objective:** To describe the experience of the use of video capsule endoscopy in the diagnosis of digestive tract disorders.

**Method:** A descriptive, cross-sectional study was carried out in the period from April 2015 to March 2016 at the Ecuadorian Institute of Social Security (IESS) Manta, Manabí, Ecuador. The sample was represented by 39 patients who met the inclusion criteria.

**Results:** The examination was performed in 39 patients, where the male sex predominated and the age group older than 60 years, digestive bleeding of obscure origin, chronic anemia and abdominal pain represented the most frequent indications. 36 findings were detected in 34 patients and five of them were normal. Angiodysplasias, inflammatory lesions and tumors were the most diagnosed with 8 (23.5%), 7 (20.6%) and 5 (14.7%) lesions respectively. Most of the affections were located in the small intestine (21; 58.3%). Capsule retention (2.5%) was the only complication reported in this study.

**Conclusions:** Videocapsule endoscopy has proven to be a very useful technique for the diagnosis of small bowel lesions.

**Keywords:** Gastrointestinal Tract; diagnostic imaging; Digestive System; diagnostic imaging; Diagnostic Techniques of the Digestive System; Diagnostic Techniques and Procedures; Diagnostic Equipment.

Recibido: 18/01/2021

Aprobado: 01/12/2021

## Introducción

La videocápsula endoscópica (VCE) es una tecnología innovadora, no invasiva, fácil de utilizar, cómoda y bien tolerada por el paciente. Permite visualizar de forma dinámica y completa la mucosa del tracto gastrointestinal, y es especialmente útil para el intestino delgado (ID). Facilita definir lesiones y enfermedades que frecuentemente no son detectadas con otros métodos diagnósticos. Actualmente se considera el estándar de oro para el diagnóstico del sangrado de tubo digestivo medio, convirtiéndolo en el método directo más seguro y con menos tasas de complicaciones.<sup>(1,2,3)</sup>

El ID es un órgano difícil de estudiar debido a su tamaño y a su anatomía. Clásicamente ha sido de difícil acceso por los medios diagnósticos convencionales como la esofagogastroduodenoscopia y ileocolonoscopía que no logran evaluarlo en su totalidad,<sup>(1)</sup> también la enteroscopia ha sido considerada el patrón de oro en el estudio de las afecciones del ID, aunque constituye un procedimiento invasivo, con mayor tasa de complicaciones y efectos adversos, tiene la bondad de permitir la intervención ya sea por vía anterógrada o retrógrada con fines diagnósticos y terapéuticos, después de una adecuada ubicación de las lesiones mediante VCE que nos sirve de guía y nos muestra la ruta a seguir.<sup>(2,4)</sup> La llegada de la videocápsula endoscópica ha proporcionado una revolución en la exploración de este segmento del intestino y podemos plantear que estos dos últimos procedimientos se complementan. Las primeras imágenes de investigaciones en animales fueron presentadas por el Dr. Swain en San Diego (*Digestive Disease Week*) en la revista Nature. Desde entonces es introducida la cápsula, convirtiéndose en una de las principales herramientas de imagen en el estudio del ID.<sup>(5)</sup>

Se notifican nuevos avances en este campo que incluyen la cápsula de esófago (Pillcam ESO) en 2004 y la cápsula de colon (Pillcam COLON) en 2006, con variaciones de la cápsula inicial que permiten identificar lesiones también en esos tramos del tubo digestivo, con sus indicaciones específicas, por lo que, no reemplazan las endoscopias digestivas superiores e inferiores en algunas afecciones.<sup>(2,6,7,8)</sup>

Las indicaciones para la realización de la cápsula endoscópica varían. Algunos autores destacan como la principal el sangrado digestivo de intestino delgado, si se identifica una fuente de hemorragia distal a la ampolla de Vater y/o proximal a la válvula ileocecal, antes conocido como hemorragia digestiva de origen oscuro (HDOO), pero redefinida en 2015 por la guía de prácticas clínicas de la *American Gastroenterological Association* (AGC),<sup>(9)</sup> como hemorragia digestiva media (HDM) oscuro manifiesto (melena o hematoquecia), oscuro oculto (sangre oculta en heces positiva, con o sin anemia ferropénica), sin que exista una etiología definida por endoscopia superior, colonoscopia o evaluación radiológica.<sup>(2,10)</sup>

Recientemente, esta ha sido definida como sangrado de intestino delgado (SID) manteniendo el término HDOO solo para los pacientes que presentan sangrado digestivo de origen no precisado después de haber realizado una evaluación completa del tubo digestivo que incluye ID.<sup>(4)</sup> El enfoque más eficiente para el manejo de pacientes con sospecha de sangrado en el intestino medio no se ha determinado totalmente, pero la recomendación más fuerte en la actualidad es abordar mediante VCE.<sup>(4,11)</sup>

El estudio de la enfermedad de Crohn constituye otra relevante indicación por su compromiso del ID, así como el seguimiento a las lesiones y tumores de este segmento. Algunas guías internacionales la recomiendan como primer medio diagnóstico.<sup>(11,12)</sup>

En la literatura se hace referencia a otras indicaciones como: dolor abdominal de etiología incierta, diarrea crónica, el Síndrome de Peutz-Jeghers, enfermedad celiaca, adenomatosis polipósica familiar, tamizaje de malignización en pacientes portadores de síndrome de Lynch, enfermedad inflamatoria intestinal principalmente la enfermedad de Crohn, entre otras.<sup>(2,9,11)</sup>

Se han descrito algunas contraindicaciones, entre ellas se encuentra el conocimiento o la sospecha clínica de obstrucción intestinal, las alteraciones del vaciamiento gástrico (gastroparesia), disfagia, embarazo, pacientes pediátricos menores de 2 años, enfermedad epiléptica y cardíaca conocidas, ser portador de un marcapaso o cualquier dispositivo implantable, incapacidad para la comunicación (estados de demencia); existen diferentes criterios en cuanto las mismas, las que se pueden poner en uso con algunas precauciones.<sup>(13)</sup>

La principal complicación, aunque poco frecuente, es la retención de la cápsula en pacientes consumidores de antiinflamatorios no esteroideos, en estenosis por compresiones extrínsecas, postquirúrgicas, enfermedad de Crohn, tumores, radiaciones. También se ha descrito la impactación en el músculo cricofaríngeo, broncoaspiración, fractura de la cápsula, perforación intestinal e impactación en divertículos como el de Zenker.<sup>(2)</sup>

Se espera en un futuro pueda ser una cápsula terapéutica, con capacidad de ofrecer terapia dirigida a las lesiones; que logre aumentar la capacidad diagnóstica, permita realizar maniobras terapéuticas, que con la utilización de baterías recargables desde el exterior se resuelvan los problemas de duración, se podrá dirigir manualmente y permitirá la realización de biopsias y la liberación de fármacos.<sup>(14)</sup> Es probable que cambie el enfoque a los trastornos gastrointestinales, constituyendo un potencial método confiable y certero.

¿Qué es la videocápsula endoscópica?

La cápsula endoscópica se comercializó por primera vez en el año 2000 por la empresa Given Imaging Ltd. En el año 2003 la "Food and Drug Administration" de los Estados Unidos la avala como técnica de elección (*gold standard*) para el estudio de las enfermedades del ID. En la actualidad varias empresas la comercializan y se cuenta con cinco cápsulas para el abordaje de este segmento del intestino (PillCam SB®, Endocapsule®, MiRo capsule®, CapsoCam® y OMOM®). Actualmente se cuenta con una cápsula para el estudio del esófago, la cual permite la evaluación del paciente con pirosis, el tamizaje de várices esofágicas y del esófago de Barrett. Su rendimiento diagnóstico la hace inferior a la endoscopia alta, motivos por los cuales no

reemplaza a la gastroscopía en la evaluación de trastornos esofágicos.<sup>(6)</sup> También se encuentra disponible una cápsula endoscópica colónica aprobada para el tamizaje de cáncer de colon en pacientes con endoscopías incompletas y para aquellos pacientes con alto riesgo anestésico, aunque también ha sido utilizada para evaluar la actividad de la enfermedad de Crohn no se recomienda la sustitución de la colonoscopia por esta para determinar la extensión y severidad de la enfermedad.<sup>(7)</sup> En ambas cápsulas su rol se encuentra limitado por su incapacidad para la toma de biopsias y para realizar procedimientos intervencionistas.<sup>(3)</sup>

El equipo permite observar las imágenes en tiempo real durante la realización del exámen. Una vez concluido, el registro se traspassa a una estación de trabajo y es analizado mediante un *software* por gastroenterólogos entrenados.

Las ventajas con respecto a la endoscopia son: presenta mayor adherencia por su naturaleza menos invasiva, de fácil utilización y acceso, no requiere anestesia ni sedación, es capaz de valorar la totalidad de la mucosa del ID, además es una endoscopia fisiológica ya que obtiene imágenes de una mucosa colapsada (no utiliza insuflación intestinal) solo a través de los movimientos pasivos del intestino.<sup>(8)</sup>

La principal limitación que ofrece la cápsula endoscópica es que no permite realizar toma de biopsias o intervenciones terapéuticas<sup>(2,9)</sup> ni definir segmento intestinal afectado, principalmente cuando se espera que esté por ID medio; por este motivo la enteroscopia de doble balón (EDB) es el método complementario ideal que permite finalmente una solución integral a las afecciones del ID. También resulta poco ventajoso y dificulta su utilización el alto costo y la baja disponibilidad de este examen referido por algunos autores.<sup>(15)</sup>

El objetivo de este trabajo es describir la utilidad de la videocápsula endoscópica en el diagnóstico de afecciones del tracto digestivo en el Instituto Ecuatoriano del Seguro Social.

## Métodos

Se realizó un estudio observacional descriptivo de corte transversal en el Hospital Instituto Ecuatoriano del Seguro Social (IESS), en la Ciudad de Manta, Manabí, Ecuador en el período comprendido entre abril 2015 a marzo 2016.

El universo estuvo constituido por los 39 pacientes adultos con síntomas sugerentes de afecciones localizadas en el tubo digestivo, asignados a la Consulta de Gastroenterología en el período establecido, en los que se utilizó la cápsula endoscópica. Se trabajó con la totalidad del universo, en el que todos cumplieron los siguientes criterios:

#### **Criterios de inclusión**

-Aceptación escrita del examen por parte del paciente mediante la firma de un consentimiento informado.

#### **Criterios de exclusión**

- Embarazadas
- Estenosis en el tracto gastrointestinal sospechada o conocida

La información se extrajo de la historia clínica confeccionada para cada paciente. Se recolectaron datos sociodemográficos, síntomas, indicación para el examen, diagnóstico establecido y la presencia de complicaciones. Se emitió un reporte final por escrito, del cual se conservó una copia digital.

Es importante señalar, que los procedimientos endoscópicos (panendoscopia y colonoscopia) previa al estudio, sólo le fueron realizados a pacientes con diagnóstico de sangrado digestivo y anemia crónica.

### **Descripción del procedimiento**

Para la realización de esta investigación se utilizó una CE modelo PillCam SB3© (Given Imaging, Israel). Consiste en una cápsula desechable de 26 x 11 peso: 3 g, campo de visión 156 grados, con una fuente de luz y un lente que capta imágenes de alta resolución, toma 2-6 fotos por segundo; las imágenes se transmiten por radiofrecuencia a un dispositivo de grabación que porta el paciente junto con una batería a modo de cinturón.

La exploración con la VCE se realizó de forma ambulatoria. A los pacientes se les explicó el procedimiento, haciéndoles conocer los beneficios, riesgos y posibles complicaciones; posteriormente se firmó la hoja de consentimiento informado. La preparación previa se realizó de acuerdo al protocolo establecido

en el hospital, consistente en una dieta con líquidos claros y la ingesta de 2 litros de Polietilenglicol el día antes al procedimiento con un período de ayuno de 8 – 12 h, según lo planteado por algunos autores.<sup>(12,16)</sup>

El día del procedimiento se introdujeron los datos del paciente en la estación de trabajo. Posteriormente, se le colocaron los sensores en la pared abdominal, conectados a una grabadora de datos (Holter) ubicada en un cinturón portado por éste. Luego de la sincronización de la cápsula con la grabadora de datos, ingirieron la VCE con agua y se indicó 30 minutos después la ingestión de un proquinético independiente de que algunos autores no recomiendan su uso.<sup>(2)</sup>

A las 2 horas se les permitió ingerir líquidos claros; una comida ligera a las 4 horas y se indicó realizar las actividades cotidianas. Tras 8-9 h los pacientes regresaron al hospital, donde le fueron retirados la grabadora y el cinturón. La grabación fue descargada y procesada en la computadora mediante un *software* especializado, posteriormente se procedió a su revisión.

Le fue recomendado a los pacientes que vigilaran la expulsión de la cápsula en las deposiciones durante 2 semanas. En caso de no identificarla, acudir a su médico para descartar una retención asintomática que constituye la principal complicación.

Es válido señalar que cuando se refiere a lesiones vasculares en esta investigación, se trata de otros tipos de lesiones diferentes a las angiodisplasias y las lesiones inflamatorias fueron consideradas el eritema, las erosiones, ulceraciones y la pérdida del patrón vascular.

En la investigación se utilizó la estadística descriptiva para tabular los resultados, los cuales se presentaron en tablas y gráficos de frecuencia absolutas y relativas para su mejor comprensión.

### **Ética investigación**

En esta investigación se cumplieron los preceptos correspondientes a la declaración de Helsinki que contempla las investigaciones biomédicas en humanos. Se rigió por lo establecido en el Código Internacional de Ética Médica (la autonomía, la beneficencia, la no maleficencia y la justicia). Se solicitó la firma del consentimiento informado a todos los pacientes por su condición médica respetando su integridad.



## Resultados

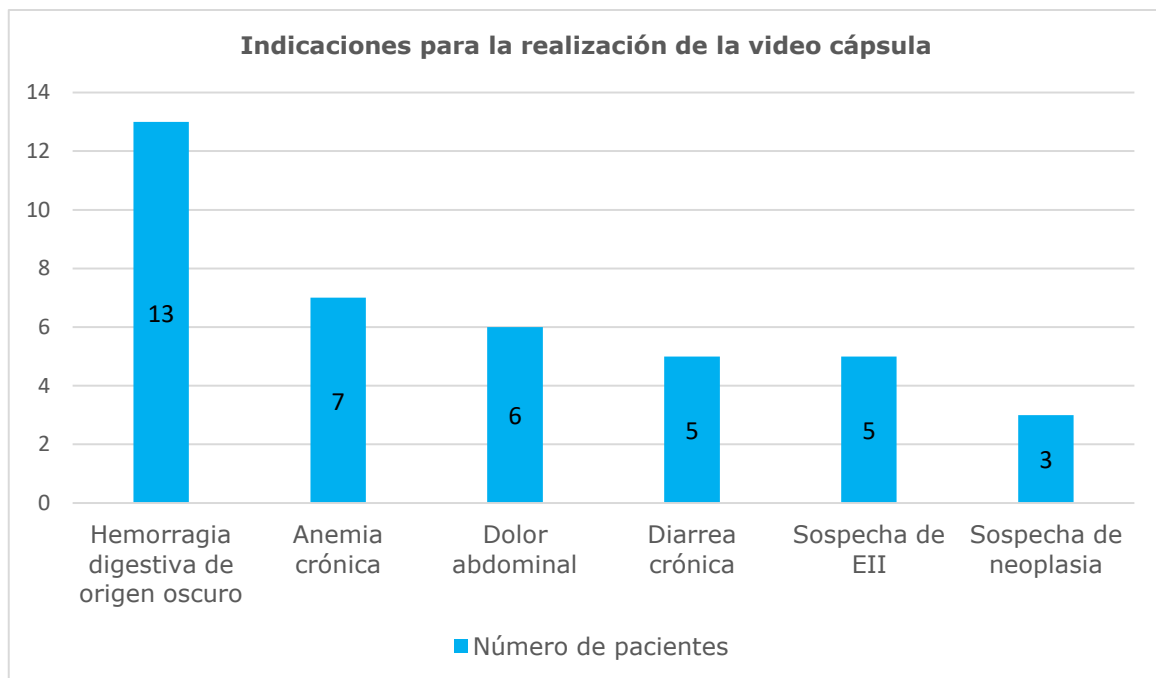
En el estudio participaron un total de 39 pacientes, con predominio del sexo masculino (24; 61,6 %). El grupo de edad más afecto fue el mayor de 60 años con 12 pacientes del sexo masculino y 6 del femenino.

**Tabla 1.** Distribución de los pacientes a los que se realizó la Videocápsula endoscópica (VCE) según sexo y grupos de edades

Sexo	Grupos de edades				No.	%
	18-20	21-40	41-60	>60		
Femenino	1	3	5	6	15	38,4
Masculino	0	4	8	12	24	61,6
Total	1	7	13	18	39	100

Fuente: Software para la realización del procedimiento endoscópico.

En la figura 1 se puede observar que la principal indicación para realizar estudio con VCE fue la hemorragia digestiva de origen oscuro con 13 pacientes que representa el 33,3 %, seguido de la anemia crónica con 7 pacientes para un 17,9 %; el dolor abdominal (8; 15,3 %), mientras que la diarrea crónica y la sospecha de enfermedad inflamatoria intestinal (EII) coinciden en número (5; 12,8 %).



**Fig. 1.** Distribución de los pacientes a los cuales se les realizó la VCE según la indicación del estudio.

De 39 estudios realizados, en la tabla 2 se puede apreciar que fueron detectadas 36 lesiones, de las cuales la angiodisplasia fue la mayormente encontrada (8 lesiones) con un predominio en el grupo de edad mayor de 60 años; mientras que en el grupo de 21- 40 años fueron las lesiones inflamatorias las más representativas con 3 de 7 lesiones, seguida por las neoplasias en número de 3 en el grupo de edad de más de 60 años. Resulta revelador que 3 de los 5 pacientes donde el estudio fue normal se encontraban en el grupo menor de 20 años.

**Tabla 2.** Distribución de los hallazgos encontrados mediante el uso de videocápsula endoscópica de acuerdo a la edad

Hallazgos	Grupos de edades				Total de lesiones
	18-20	21-40	41-60	>60	
Angiodisplasia	0	1	2	5	8
Lesiones Inflamatorias	1	3	2	1	7
Lesiones neoplásicas	0	0	2	3	5
Lesiones vasculares	1	0	1	2	4
Divertículos	0	1	0	2	3
Pólipos	0	1	2	1	4
Cambios atróficos	1	0	1	1	3
Parásitos	1	1	0	0	2
Normal	3	2	0	0	5

La tabla 3 muestra los hallazgos según sexo, donde la angiodisplasia tuvo su mayor representación en el sexo femenino con 5 pacientes de 15, para un 33,3 %, seguida de las lesiones inflamatorias con preferencia en el sexo masculino (4 casos; 16,6 %). En los pacientes con estudio normal hubo un predominio del sexo masculino.

**Tabla 3.** Distribución de los hallazgos encontrados mediante el uso de videocápsula endoscópica de acuerdo al sexo

Hallazgos	Sexo				TOTAL
	Femenino (n=15)		Masculino (n= 24)		
	No	%	No	%	
Angiodisplasia	5	33,3	3	12,5	8
Lesiones Inflamatorias	3	20,0	4	16,6	7
Lesiones neoplásicas	2	13,3	3	12,5	5
Lesiones vasculares	3	20,0	1	4,1	4
Divertículos	1	6,6	2	8,3	3
Pólipos	3	20,0	1	4,1	4
Cambios atróficos	1	6,6	2	8,3	3
Parásitos	0	0	2	8,3	2
Normal	2	13,3	3	12,5	5

De los 39 pacientes que se les realizó el procedimiento sólo 34 presentaron lesiones, en los 5 restantes el estudio fue normal lo cual representa el 12,8 %. La angiodisplasia fue el hallazgo más representativo (8; 23,5 %), seguido de las lesiones inflamatorias (7; 20,6 %), las neoplasias (5; 14,7 %), las lesiones vasculares y los pólipos (4; 11,7 %). El ID resulto ser la localización principal de las lesiones. (Tabla 4)

**Tabla 4.** Distribución de los pacientes a los que se realizó la VCE según los hallazgos y localización

Hallazgos	Localización de las lesiones				
	Intestino delgado	Colon	Estómago	Total	%
Angiodisplasia	5	3	0	8	23,5
Lesiones inflamatorias	3	2	2	7	20,6
Lesiones neoplásicas	3	1	1	5	14,7
Lesiones vasculares	3	0	1	4	11,7
Divertículos	2	1	0	3	8,8
Pólipos	2	1	1	4	11,7
Cambios atróficos	2	0	1	3	8,8
Parásitos	1	1	0	2	5,9

Los hallazgos según motivo de indicación son representados en la tabla 5, donde se puede observar que la indicación más frecuente fue la HDOO en 13 pacientes con 14 lesiones, cuyo hallazgo principal fue la angiodisplasia seguida de las lesiones inflamatorias, le continuó la anemia crónica en 7 pacientes, teniendo igual incidencia la angiodisplasia y las lesiones vasculares. Por otra parte, se muestra relevancia en la indicación del procedimiento por dolor abdominal en 6 pacientes.

**Tabla 5.** Hallazgos según motivo de indicación de VCE

Hallazgos	HDOO n=13	Anemia crónica n=7	Dolor abdominal n=6	Sospecha de EII n=5	Diarrea crónica n=5	Sospecha de neoplasia n=3	Total
Angiodisplasia	4	2	0	1	1	0	8
Lesiones inflamatorias	3	1	2	0	1	0	7
Lesiones neoplásicas	2	1	0	0	1	1	5
Lesiones vasculares	2	2	0	0	0	0	4
Divertículos	2	0	0	1	0	0	3
Pólipos	1	0	1	1	0	1	4
Cambios atróficos	0	0	1	0	1	1	3
Parásitos	0	0	0	1	1	0	2
Normal	0	1	2	1	1	0	5

## Discusión

Con este trabajo mostramos el empleo de la VCE al identificar las lesiones del tracto digestivo, sobre todo en el ID, teniendo en cuenta que representa un desafío cuando se requiere su estudio. En los últimos años se han obtenido significativos avances en la adquisición de imágenes endoscópicas. Aunque aún se está lejos de tener un método diagnóstico que sea ideal en términos de costo, riesgo y precisión diagnóstica, se cuenta con esta técnica novedosa que

puede explorar la totalidad del intestino delgado e incluso otras regiones del aparato digestivo, la cual es usada con mayor frecuencia en la actualidad.

En este estudio, la mayoría de los pacientes que acudieron a consulta con síntomas sugerentes de afecciones localizadas en el tubo digestivo eran del sexo masculino, que coincide con investigaciones realizadas por algunos autores,<sup>(9,17)</sup> aunque se notifica en la literatura un ascenso de las mujeres con relación a los hombres.<sup>(1,16,18)</sup> Keil-Ríos y otros, en México,<sup>(19)</sup> reportan el sexo masculino y el grupo de edad mayor de 60 años como el más afectado, que concuerda con este estudio, no así con un artículo coreano donde si bien coincide con el sexo no lo hace en cuanto el grupo etario.<sup>(20)</sup>

Como se ha comentado anteriormente las indicaciones más frecuentes para la realización de cápsula endoscópica son la hemorragia del tubo digestivo de origen oscuro y actualmente sangrado de ID, la sospecha de enfermedad inflamatoria intestinal sobre todo la enfermedad de Crohn debido a su afectación en intestino delgado, escapando al alcance de los métodos endoscópicos tradicionales, como se muestra en dos trabajos realizados en Colombia,<sup>(1,16)</sup> así como otros similares a nivel mundial.<sup>(2,10,20)</sup>

En ese sentido, los resultados de esta investigación arrojaron datos diferentes, debido a que el dolor abdominal superó la indicación de sospecha de EII como los estudios de Keil Ríos y otros<sup>(19)</sup> y de Su Hwan Kim y otros, en Corea,<sup>(20)</sup> Valverde López y colaboradores en Granada,<sup>(10)</sup> refieren que además de las dos principales indicaciones ya mencionadas se encuentra la diarrea crónica como una de las más notificadas, la cual también resultó ser una indicación relevante de esta serie.

La edad muchas veces es determinante para el tipo de enfermedad sobre todo del intestino delgado. Los pacientes con menos de 40 años tienen más probabilidades de tener EII o manifestaciones clínicas de divertículo de Meckel, mientras que las neoplasias del intestino delgado y las lesiones de Dieulafoy pueden presentarse en pacientes tanto jóvenes como mayores.<sup>(21)</sup> La angiodisplasia, otras lesiones vasculares y las úlceras secundarias a los agentes antiinflamatorios son más probables en pacientes mayores de 40 años.<sup>(9)</sup>

La angiodisplasia fue la lesión mayormente encontrada en esta serie con un predominio en los pacientes mayores de 60 años, concordando con los artículos publicados por E. Pérez-Cuadrado-Robles y colaboradores en pacientes ancianos<sup>(22)</sup> y Juan Egea y colaboradores.<sup>(18)</sup> Le siguieron las lesiones inflamatorias, lo cual corresponde con otros autores en cuanto al orden de aparición de lesiones.<sup>(1,17)</sup> En esta investigación las neoplasias ocuparon el tercer lugar en hombres mayores de 60 años, similar a los resultados obtenidos en Colombia por Juliao-Baños y colaboradores.<sup>(16)</sup>

Con respecto a los hallazgos según sexo en este proceder, en la literatura revisada no se encontraron datos reportados que la relacionan. En este trabajo los autores decidieron hacer referencia a este aspecto para valorar cual era la lesión predominante por sexo, teniendo en cuenta que los hombres fueron los más afectados en esta serie. Aun así, se observó que la angiodisplasia que constituyó la lesión más frecuente predominó en las mujeres, mientras en los hombres las lesiones inflamatorias ocuparon el primer lugar. Como ya se explicó anteriormente no concuerda con lo reportado por otros autores.

Por otra parte, en este estudio del tracto digestivo los principales hallazgos se encontraron en el intestino delgado, seguido del colon y estómago como en otras series.<sup>(1,16,19)</sup> Esto señala el beneficio de la VCE en ese segmento del intestino con una elevada rentabilidad diagnóstica, como describen múltiples autores.<sup>(2,16,22)</sup> Es válido destacar un artículo colombiano publicado en 2018, donde de 374 exámenes realizados, 270 lesiones se ubicaron en yeyuno e íleon.<sup>(1)</sup>

Como se había mencionado anteriormente, la angiodisplasia resultó el hallazgo más representativo, seguida de las lesiones inflamatorias localizadas principalmente en intestino delgado, que coincide con varias investigaciones como Keil-Ríos en México<sup>(19)</sup> y Valverde López y colaboradores en Granada,<sup>(10)</sup> y aunque Juliao Baños y otros,<sup>(16)</sup> reportan un mayor número de lesiones inflamatorias de forma general, refieren que en el ID predominan las angiodisplasias, sin embargo Cuba-Sascó<sup>(23)</sup> y Alonso Mosquera,<sup>(1)</sup> reportan como principal hallazgo las lesiones inflamatorias como las úlceras, que relegan a un segundo lugar las angiodisplasias.

Es importante destacar que cinco pacientes presentaron estudios negativos, cifra distintiva en esta serie, que coincide con otros autores.<sup>(10,16,18,20)</sup> Esto habla a favor de que la VCE permite determinar un gran número de lesiones en su recorrido, aunque en pacientes con sintomatología puede no verse ninguna lesión, lo cual pudiera estar influenciado por algunas condiciones como la inadecuada limpieza del intestino, la experiencia del observador, el tiempo de tránsito y la indicación inadecuada, por lo que constituye una tarea del médico de asistencia revisar para que no ocurran adversidades como estas, que influyan en la positividad de la prueba.

Las Guías clínicas de cápsula endoscópica del 2017 recomiendan repetir la endoscopia, colonosopia o VCE si aparece sangrado digestivo oscuro después de un resultado de VCE previo negativo,<sup>(11)</sup> por lo que en casos como estos no se debe conformar al especialista sino ponerlo alerta de la probabilidad que la lesión se encuentre en otro sitio u oculta.

En relación a los hallazgos según indicaciones el mayor número de exploraciones se realizó por la HDOO según su definición antigua, lo cual coincide con la fecha de realización de esta investigación. La lesión más característica revelada en este grupo es la angiodisplasia seguida de las lesiones inflamatorias. Estos resultados no difieren de la literatura como en dos trabajos publicados en España y Colombia,<sup>(1,18)</sup> aunque si lo hace de la investigación de Juliao Baños y colaboradores donde el hallazgo mayormente encontrado son las erosiones y úlceras.<sup>(16)</sup>

En frecuencia de solicitud de estudio le sigue la anemia crónica cuyas causas fueron identificadas en la mayoría de los casos, representada por las angiodisplasias y las lesiones vasculares. Resultados similares muestran Gabriel Alonso Mosquera-Klinger y otros.<sup>(1)</sup>

El dolor abdominal en esta serie se encuentra entre las indicaciones más frecuentes, sin embargo, es la indicación en la que menos hallazgos fueron encontrados, debido a que este síntoma no siempre responde a trastornos intestinales y mucho menos orgánicos, siendo los trastornos funcionales más frecuentes que los orgánicos, por eso en estos casos tiene gran valor una VCE negativa. Similares resultados refiere Juan Egea y otros en su investigación,

(18) por lo cual el rendimiento diagnóstico es al parecer bajo como se reporta en la literatura. (24)

De los pacientes que presentaron resultados normales, el mayor número fue localizado en el grupo de indicación por sospecha de EII. Resultados similares revela una investigación realizada en 2017 en un hospital español, donde de 1027 procedimientos realizados 133 fueron normales (12,9 %) con predominio en este mismo grupo.(18) Se debe destacar que en un mismo paciente se observaron varias lesiones concomitantes.

En la literatura se han descrito bajas tasas de complicaciones.(1,2,18) Algunos trabajos reportan la retención como la principal complicación,(16,18) definida como la permanencia de la cápsula en el tracto digestivo durante más de 2 semanas y como falla del dispositivo para llegar al colon mientras se encuentra encendida. Suele ser asintomática. La mayoría de los casos responden a tratamiento médico o conservador. La Sociedad Europea de Endoscopia Gastrointestinal en 2018(25) sugiere con fuerte grado de recomendación la observación en caso de retención asintomática, debido a que pocos pacientes requieren extracción de la cápsula a través de enteroscopia o tratamiento quirúrgico, y de ser necesario la primera constituye el método de elección.

La retención constituyó la única complicación reportada en esta investigación, en un paciente que se solucionó con tratamiento conservador y posterior expulsión espontánea. Se considera que esta puede estar relacionada con varios factores, pero en este trabajo se determinó que el factor causal fue la mala preparación de paciente. Algunos autores no refieren complicaciones.(1,10) Se considera en esta investigación que la VCE presentó buen rendimiento diagnóstico en general, al identificar algún hallazgo en 34 de los 39 procedimientos realizados. La capacidad de efectuar diagnóstico global de enfermedades en la investigación fue de 87,1 %, lo cual indica que es un método seguro, útil en el diagnóstico de las enfermedades del tracto digestivo especialmente para ID, con una tasa de complicaciones muy baja, las cuales son frecuentemente manejadas de forma conservadora, con escasa necesidad de tratamientos invasivos.

Las limitaciones de la investigación radican en el tamaño de la muestra.



La endoscopia con Videocápsula ha demostrado ser una técnica de gran utilidad para diagnosticar las lesiones del tracto digestivo, especialmente en las lesiones del intestino delgado. La capacidad de efectuar diagnóstico global en esta investigación fue elevada. Es una técnica segura, con una tasa de complicaciones muy baja, las cuales frecuentemente son manejadas de forma conservadora, con escasa necesidad de tratamientos invasivos.

Aporte de la investigación: radica en el conocimiento sobre la capacidad de la VCE de visualizar lesiones en el intestino delgado de tan difícil acceso por otros métodos y la experiencia cubana en el manejo de este procedimiento.

### Referencias bibliográficas

1. Alonso Mosquera-Klinger G, Camargo Trillos J, Gómez Ramírez LA, Bustamante Duque M, Carvajal Gutiérrez JJ. Experiencia con videocápsula endoscópica en el estudio y diagnóstico de enfermedades del intestino delgado en un hospital de alta complejidad en Medellín, Colombia. Rev Colombiana Gastroenterol [Internet]. 2018 [citado 21 May 2020];33(4):386-392. Disponible en:

<https://www.redalyc.org/service/redalyc/downloadPdf/3377/337758126006/8>

2. Hosoe N, Takabayashi K, Ogata H, Kanai T. Capsule endoscopy for small-intestinal disorders: Current status. Dig Endosc. 2019;31(5):498-507. DOI: <https://doi.org/10.1111/den.13346>.

3. Lynch Mejía MF. La cápsula endoscópica como estudio diagnóstico en gastroenterología. Revista Médica Sinergia[Internet]. 2019 [citado 21 May 2020];4(04):18-25. Disponible en:

<https://www.medigraphic.com/pdfs/sinergia/rms-2019/rms194c.pdf>

4. ASGE Standards of Practice Committee; Gurudu SR, Bruining DH, Acosta RD, Eloubeidi MA, Faulx AL, et al. The role of endoscopy in the management of suspected small-bowel bleeding. Gastrointest Endosc. 2017;85(1):22-31. DOI: <https://doi.org/10.1016/j.gie.2016.06.013>.

5. Iddan G, Meron G, Glukhovsky A, Swain P. Wireless capsule endoscopy. *Nature*. 2000;405(6785):417. DOI: <https://doi.org/10.1038/35013140>.
6. Park J, Cho YK, Kim JH. Current and Future Use of Esophageal Capsule Endoscopy. *Clin Endoscopy*. 2018;51(4):317-322. DOI: <https://doi.org/10.5946/ce.2018.101>
7. Hong SN, Kang S, Jang HJ, Wallace MB. Recent Advance in Colon Capsule Endoscopy: What's New? *Clinical Endoscopy*. 2018 ;51(4):334-343. DOI: <https://doi.org/10.5946/ce.2018.121>.
8. Marshall CA, Cave DR. Preparation for video capsule endoscopy: A clear choice? *Gastrointestinal Endoscopy*. 2017;85(1):194-195. DOI: <https://doi.org/10.1016/j.gie.2016.08.037>
9. Gerson LB, Fidler JL, Cave DR, Leighton JA. ACG clinical guideline: diagnosis and management of small bowel bleeding. *Am J Gastroenterol*. 2015;110(9):1265-1287. DOI: <https://doi.org/10.1038/ajg.2015.246>.
10. Valverde López F, Jiménez Rosales R, Rodríguez Sicilia MJ. Utilidad de la cápsula endoscópica en estudio de Intestino delgado. *Rev Andaluza Patol Dig(RAPD)* [Internet]. Oct 2017 [citado 21 May 2020]; 40 (5):[aprox. 6p.]. Disponible en: <https://dialnet.unirioja.es/servlet/articulo?codigo=6297681&orden=0&info=link>
11. Enns RA, Hookey L, Armstrong D, Bernstein CN, Heitman SJ, Teshima C, et al. *Gastroenterol*. 2017;152:497. DOI: <https://doi.org/10.1053/j.gastro.2016.12.032>.
12. Gomollón F, Dignass A, Annese V, Tilg H, Van Assche G, Lindsay JO, et al. 3rd European Evidence-based Consensus on the Diagnosis and Management of Crohn's Disease 2016: Part 1: Diagnosis and Medical Management. *J Crohns Colitis*. 2017;11(1):3-25. DOI: <https://doi.org/10.1093/ecco-jcc/jjw168>.
13. Bandorski D, Kurniawan N, Baltes P, Hoeltgen R, Hecker M, Stunder D, et al. Contraindications for video capsule endoscopy. *World journal of gastroenterology*[Internet]. 2016;22(45):9898. DOI: <https://doi.org/10.3748/wjg.v22.i45.9898>.

14. González Suárez B, Dedeu Cuscó JM, Galter Copacy S, Mata Bilbaod A. Cápsula endoscópica: documento de posicionamiento de la Sociedad Catalana de Digestología. *Gastroenterol Hepatol.* 2011;34(8):573-583. DOI: <https://doi.org/10.1016/j.gastrohep.2011.05.002>.
15. Muñoz Paz M, Vega Á, Lecaros D, Saitua F. Descripción del uso de cápsula endoscópica en un hospital público pediátrico. *Rev Chil Pediatr.* 2018;[89\(3\):339-345](https://doi.org/10.4067/S0370-41062018005000102). DOI: <https://doi.org/10.4067/S0370-41062018005000102>.
16. Juliao-Baños F, Galiano MT, Camargo J, Mosquera-Klinger G, Carvajal J, Jaramillo C, y otros. Utilidad clínica de la vídeo capsula endoscopica en el estudio de patologías de intestino delgado en Colombia: resultados de un registro nacional. *Gastroenterol Hepatol.* 2021;44(5):346-354. DOI: <https://doi.org/10.1016/j.gastrohep.2020.09.011>
17. Tontini GE, Wiedbrauck F, Cavallaro F, Koulaouzidis A, Marino R, Pastorelli L, et al. Small-bowel capsule endoscopy with panoramic view: results of the first multicenter, observational study (with videos). *Gastrointestinal Endoscopy.* 2017; 85(2):401-408. DOI: <https://doi.org/10.1016/j.gie.2016.07.063>.
18. Valenzuela JE, Zaragoza GC, Jorquera EI, Pujante PT, de las Parras FA, Álvarez FC. Análisis histórico de la experiencia en cápsula endoscópica de intestino delgado en un hospital terciario español. *Gastroenterol Hepatol.* 2017;40(2):70-79. DOI: <https://doi.org/10.1016/j.gie.2016.07.063>.
19. Keil-Ríos D, Angulo-Molina D, Peláez-Luna M, Farca-Belsaguy A, Estradas-Trujillo J. Cápsula endoscópica para el estudio de patologías de intestino delgado: experiencia en una institución privada en México. *Rev Gastroenterol Mex.* 2020;85(3):240-245. DOI: <https://doi.org/10.1016/j.rgmx.2019.07.002>.
20. Kim SH, Lim YJ, Park J, Shim KN, Yang DH, Chun J, et al. Changes in performance of small bowel capsule endoscopy based on nationwide data from a Korean Capsule Endoscopy Registry. *Korean J Internal Med.* 2020;35(4):889. DOI: <https://doi.org/10.3904/kjim.2019.312>.
21. Cangemi DJ, Patel MK, Gómez V, Cangemi JR, Stark ME, Lukens FJ. Small bowel tumors discovered during double balloon enteroscopy: analysis of a large prospectively collected single-center database. *J Clin Gastroenterol.* 2013;47:769–72. DOI: <https://doi.org/10.1097/MCG.0b013e318281a44e>.

22. Pérez-Cuadrado-Robles E, Zamora-Nava LE, Jiménez-García VA, Pérez-Cuadrado-Martínez E. Indications for and diagnostic yield of capsule endoscopy in the elderly. Rev Gastroenterol Méx. 2018; 83(3):238-244. DOI: <https://doi.org/10.1016/j.rgmx.2017.08.004>
23. Cuba-Sascó CN, Blanco-Velasco G, Ramírez-Cisneros DA, Chávez-Piña HJ, Hernández-Mondragón OV, Blancas-Valencia JM, et al. Correlación diagnóstica entre cápsula endoscópica y enteroscopia de doble balón en un hospital de tercer nivel. Endoscopia[Internet]. 2017 [citado 21 May 2020];29(1):7-10. Disponible en: <http://www.revista.amegendoscopia.org.mx/index.php/endos/article/download/47/54>
24. Xue M, Chen X, Shi L, Si J, Wang L, Chen S. Small-bowel capsule endoscopy in patients with unexplained chronic abdominal pain: A systematic review. Gastrointest Endosc. 2015;81:186-93. DOI: <https://doi.org/10.1016/j.gie.2014.04.062>.
25. Rondonotti E, Spada C, Adler S, May A, Despott EJ, Koulaouzidis A, et al. Small-bowel capsule endoscopy and device-assisted enteroscopy for diagnosis and treatment of small-bowel disorders: European Society of Gastrointestinal Endoscopy (ESGE) Technical Review. Endoscopy. 2018;50(4):423-46. DOI: <https://doi.org/10.1055/a-0576-0566>.

### **Conflictos de intereses**

Los autores declaran que no existen conflictos de intereses.

### **Financiación**

Misión Médica Cubana en Ecuador y Hospital del Instituto Ecuatoriano del Seguro Social.

### **Contribuciones de los autores**

*Conceptualización:* Yuleysi Zamora Viera y Lídice Esther Abad Murillo

*Curación de datos:* Yuleysi Zamora Viera, Lídice Esther Abad Murillo, Yelec Estrada Guerra, José Antonio Camacho Assef y Milagros Cárdenas Quintana

*Análisis formal de los datos:* Yuleysi Zamora Viera, Lídice Esther Abad Murillo

*Investigación:* Yuleysi Zamora Viera, Lídice Esther Abad Murillo, Yelec Estrada Guerra, José Antonio Camacho Assef y Milagros Cárdenas Quintana

*Metodología:* Yuleysi Zamora Viera y Lídice Esther Abad Murillo

*Visualización:* Yuleysi Zamora Viera, Lídice Esther Abad Murillo, Yelec Estrada Guerra, José Antonio Camacho Assef y Milagros Cárdenas Quintana

*Redacción – borrador original:* Yelec Estrada Guerra, José Antonio Camacho Assef y Milagros Cárdenas Quintana