

## Papiloma esofágico

### Esophageal papilloma

Tatiana Mederos Ramírez<sup>1\*</sup> <https://orcid.org/0000-0003-3990-1597>

Jorge Alberto Perera Mederos<sup>2</sup> <https://orcid.org/0000-0002-5754-8953>

Mireily Alfonso Carrazana<sup>3</sup> <https://orcid.org/0000-0002-6234-7910>

<sup>1</sup>Universidad de Ciencias Médicas de Villa Clara, Policlínico Universitario "Santa Clara". Santa Clara, Villa Clara, Cuba.

<sup>2</sup>Universidad de Ciencias Médicas de Villa Clara. Facultad de Medicina. Santa Clara, Villa Clara, Cuba.

<sup>3</sup> Universidad de Ciencias Médicas de Villa Clara, Hospital Pediátrico Universitario "José Luis Miranda". Departamento de Estomatología. Santa Clara, Villa Clara, Cuba.

\*Autor para la correspondencia: [tatianamr72@gmail.com](mailto:tatianamr72@gmail.com)

## RESUMEN

Los tumores benignos del esófago son raros, constituyendo solo el 0,5 al 0,8 % de todos los tumores esofágicos. Aproximadamente el 60% de los tumores benignos del esófago son leiomiomas, el 20 % son quistes y el 5 % son pólipos. El resto de las lesiones ocurren con una frecuencia menor del 2 % y dentro de ellas tenemos al papiloma escamoso, un tumor benigno del epitelio escamoso. Generalmente es asintomático, con predominio en hombres -en una relación de 3:1- y consiste en una lesión elevada, sésil, pequeña y redondeada, de superficie lisa o rugosa. En su génesis se ha involucrado la irritación mecánica o química de la mucosa, además del virus del papiloma humano (VPH), considerado importante en la evolución al carcinoma escamoso, especialmente los tipos virales 16 y 18. Se presentó el caso de un paciente masculino de 42 años de edad, fumador inveterado que llegó

a consulta refiriendo epigastralgia, pirosis, regurgitaciones ácidas, gases y pérdida de apetito, sin mejoría al tratamiento con Inhibidores de la bomba de protones y procinéticos. La endoscopia superior y la biopsia permitieron establecer como diagnóstico definitivo la presencia de un papiloma esofágico del tercio distal, que implicó la evaluación de imágenes endoscópicas y estudios anatomopatológicos. Como parte del tratamiento se realizó una polipectomía y el paciente se encuentra asintomático luego de 2 años del diagnóstico.

**Palabras clave:** Papiloma esofágico; virus del papiloma humano; tumores de esófago.

## ABSTRACT

Benign esophageal tumors are rare, constituting only 0.5-0.8% of all esophageal tumors. Approximately 60% of benign tumors of the esophagus are leiomyomas, 20% are cysts, and 5% are polyps. The rest of the lesions occur with a frequency less than 2% and within them we have squamous papilloma, a benign tumor of the squamous epithelium. It is generally asymptomatic, predominantly in men - in a ratio of 3: 1- and consists of a raised, sessile, small and rounded lesion with a smooth or rough surface. Mechanical or chemical irritation of the mucosa has been involved in its genesis, in addition to the human papilloma virus (HPV), considered important in the evolution to squamous carcinoma, especially viral types 16 and 18. A case of a male patient was presented 42-year-old, inveterate smoker who came to the clinic referring epigastric pain, heartburn, acid regurgitation, and loss of appetite, without improvement to treatment with proton pump inhibitors and prokinetics. The definitive diagnosis was an esophageal papilloma of the distal third, which involved the evaluation of endoscopic images and pathological studies. As part of the treatment, a polypectomy was performed and the patient is asymptomatic 2 years after diagnosis. There is hardly any international and national literature about this topic, especially considering the relationship with esophageal cancer.

**Keywords:** Esophageal papilloma; human papillomavirus; esophageal tumors.

Recibido: 20/09/2023

Aceptado: 29/11/2023

## Introducción

Los tumores benignos del esófago son raros, constituyendo solo el 0,5 al 0,8 % de todos los tumores esofágicos. Aproximadamente el 60% de los tumores benignos del esófago son leiomiomas, el 20 % son quistes y el 5 % son pólipos. El resto de las lesiones ocurren con una frecuencia menor del 2 % y dentro de ellas tenemos al papiloma escamoso, un tumor benigno del epitelio escamoso, que se observa entre 1 a 45 cada 100 casos. Generalmente es asintomático, con predominio en hombres -en una relación de 3:1, y consiste en una lesión elevada, sésil, pequeña y redondeada, de superficie lisa o rugosa. En su génesis se ha involucrado la irritación mecánica o química de la mucosa, producto del reflujo gastroesofágico crónico, al virus del papiloma humano (VPH), o a una combinación de ambos, siendo considerado importante en la evolución al carcinoma escamoso, especialmente los tipos virales 16 y 18. En el tubo digestivo la presencia de VPH ha sido demostrada en boca, faringe, esófago y ano, infectando solamente las células epiteliales.<sup>(1,2)</sup>

Entre los países de América Latina, en México y Perú este tumor tiene bajo índice de mortalidad para carcinoma esofágico, mientras que Brasil, Argentina y Chile presentan un índice más alto. Cuba reporta muertes por cáncer esofágico, no precisándose cuántos fueron causados por el VPH.

El diagnóstico de papiloma se realiza por biopsia o polipectomía endoscópica, pudiéndose detectar VPH por microscopio óptico tras observar los coilocitos (células escamosas, generalmente en las capas intermedias, con una vacuola perinuclear bien definida y su núcleo hiper cromático retraído), o PCR que detecta el ADN viral, técnicas de biología molecular y también técnicas inmunohistoquímicas.<sup>(1)</sup>

Actualmente los VPH son considerados factores predisponentes para el cáncer de esófago. Aunque los papilomas de esófago son poco frecuentes, constituyen

un posible eslabón para el desarrollo del cáncer esofágico, cuando la infección por VPH es de los tipos de alto riesgo.<sup>(3)</sup>

En el presente trabajo describiremos un caso de papiloma esofágico cuyo diagnóstico implicó la evaluación de imágenes endoscópicas y estudios anatomopatológicos.

## Presentación de caso

Paciente pakistaní, de la raza blanca, masculino de 42 años de edad, soltero, fumador inveterado, sin referir antecedentes patológicos personales ni familiares de enfermedades crónica transmisibles y no transmisibles.

Acude a consulta de Gastroenterología refiriendo que hace 6 meses comenzó con epigastralgia, pirosis, regurgitaciones ácidas, gases y pérdida de apetito, sin mejoría al tratamiento con Inhibidores de la bomba de protones y procinéticos.

## Hallazgos clínicos

Al examen físico nada positivo a señalar y exámenes de laboratorio dentro de parámetros normales. VIH negativo.

Impresión diagnóstica: Enfermedad por reflujo gastroesofágico.

## Evaluación diagnóstica

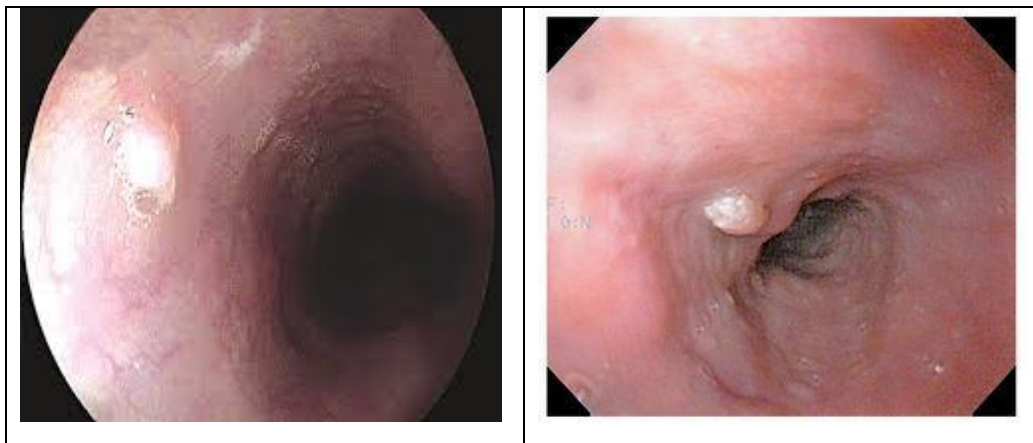
Se indican los siguientes estudios para confirmar el diagnóstico presuntivo:

Rx de tórax antero-posterior: No alteraciones pleuropulmonares.

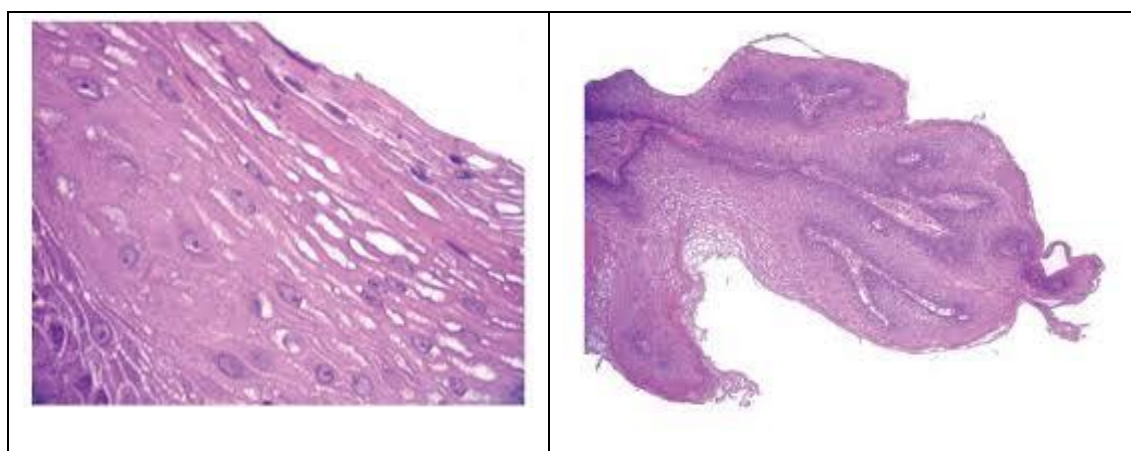
Rx esofagograma baritado bajo pantalla de TV: no signos de hernia hiatal, discreto reflujo gastro esofágico, pliegues gástricos discretamente engrosados.

Manometría esofágica: Esfínter esofágico superior normal. No signos de hernia hiatal. Esfínter esofágico inferior normal.

Endoscopía digestiva alta: se observó a los 36 cm de la arcada dentaria una lesión polipoidea, vegetante, de superficie irregular, de unos 5 mm de diámetro aproximadamente y discreto eritema a nivel de antro y fundus. (Figura 1) Con diagnóstico endoscópico presuntivo de papiloma de esófago, se toman biopsias para estudios anatomopatológicos y se realiza la excéresis de la lesión descrita.



**Fig. 1-** Imágenes de la videoendoscopia esofágica mostrando la lesión polipoidea vegetante de superficie irregular.



**Fig. 2-** Imágenes histológicas de la lesión encontrada en la videoendoscopia en la que se puede observar las células características en forma de coilocitos.

En la Figura 2 se observa diagnóstico definitivo de papilomatosis esofágica y gastritis eritematosa de antro y cuerpo.

### **Intervención terapéutica**

Se indica tratamiento con interferón alfa 2 recombinante a dosis de 3 millones de unidades, por vía intramuscular, tres veces por semana durante tres meses, y seguimiento endoscópico a los seis meses de finalizar el tratamiento con biopsia evolutiva al año.

Al momento de terminar este trabajo el paciente había cumplido totalmente el tratamiento y se encontraba asintomático con endoscopia sin recidiva y biopsia negativa en el sitio de la lesión durante 16 meses de seguimiento evolutivo. Se le realizó endoscopia de control a los dos años del diagnóstico la cual resultó normal.

## Discusión

El VPH produce las proteínas E6 y E7. La proteína E6 se enlaza al p53 in vivo, inhibiendo la represión de la transcripción dependiente de éste. Por otro lado, la proteína E7 es capaz de generar inactivación de la proteína del gen supresor tumoral Rb (pRb). Además, se ha visto que los productos de los genes E6/E7 del VPH de alto riesgo, pueden causar immortalización en líneas celulares epiteliales esofágicas fetales, como también en queratinocitos esofágicos humanos de cultivos primarios.<sup>(4,5)</sup>

El diagnóstico se realizó en este paciente mediante endoscopia y biopsia, por la observación visual endoscópica, y confirmadas en el estudio histológico, por la presencia de coilocitos (células escamosas, generalmente en las capas intermedias, con una vacuola perinuclear bien definida y su núcleo hiper cromático retraído), aunque existen otros métodos diagnósticos como son: por la presencia de coilocitos en los extendidos citológicos al microscopio óptico que pudiera realizarse en todos los servicios de Gastroenterología del país ante la sospecha de lesiones elevadas en el esófago; además, técnicas de biología molecular, que son las más precisas y modernas utilizadas actualmente; pero que no existen en todos los centros hospitalarios.

La transmisión ocurre por contacto directo persona a persona, contacto sexual, contacto con fomites contaminados y más recientemente se ha constatado su presencia en algas y aguas marinas. La infección oral por VPH se ha asociado a un subgrupo de carcinomas escamosos de la oro-faringe en pacientes con comportamientos sexuales de riesgo elevado (por ejemplo, oral, vaginal). Así también, se ha mostrado que la infección persistente por VPH de riesgo elevado en una madre es un factor de riesgo importante para infecciones orales y genitales en su descendiente. La sensibilidad parece estar modulada por el sistema inmunológico del lactante. El período de incubación oscila entre 6 semanas y 8 meses. El hombre es el reservorio de esta especie viral, con amplia distribución mundial. Inicialmente se planteaba que la enfermedad afectaba más al sexo masculino (relación 4:1).<sup>(6)</sup>

La edad media al momento del diagnóstico es entre 50-60 años. El paciente estudiado tenía 42 años y del sexo masculino, no precisándose en el interrogatorio la vía de transmisión ni el periodo de incubación.

El diagnóstico de papiloma se realiza por biopsia o polipectomía endoscópica, pudiéndose detectar coilocitos por microscopio óptico o PCR que detecta el ADN viral. Dado el potencial carcinogénico asignado al VPH, la detección del mismo en casos de papiloma esofágico sería de gran valor en términos del seguimiento de lesiones asociadas con genotipos implicados en la génesis de lesiones pre-malignas y malignas.

Aunque existen diversos tratamientos para eliminar las diferentes lesiones causadas por este virus, aún no se ha llegado a un consenso en la terapéutica. A este paciente se le indicó tratamiento con interferón alfa 2 recombinante y seguimiento endoscópico e histopatológico al terminar el mismo, y en caso de recidivas, la tendencia actual es la asociación de cirugía (criocirugía, láser, escisión electroquirúrgica con asa o cirugía convencional) y tratamiento médico.<sup>(7,8)</sup>

Autores como Muñoz Cedeño RG y colaboradores presentan el informe de dos casos donde el seguimiento endoscópico a los 6 meses obtuvo un resultado de histopatología negativo.<sup>(7)</sup>

Como conclusión se puede señalar que la infección por virus del papiloma humano en esófago puede ser asintomática, o simular otras enfermedades, como en el caso presentado. Por ello la importancia de demostrar por medio de la endoscopia superior la presencia de lesiones papulosas de esófago, para así diagnosticar de manera precoz de lesiones benignas, y más aún malignas, a través de la biopsia, con el objetivo de hacer seguimiento a los pacientes con VPH en esófago, para realizar un diagnóstico precoz de cáncer de esófago.

## Referencias bibliográficas

1. Ponce Rodríguez FM, Ponce Santoyo M, Román Castellani EV. Papilomatosis esofágica: a propósito de un caso. Rev. Med. Electrón. [Internet]. 2011 [Acceso 20/05/2021]; 33(5):620-625. Disponible en:

[http://scielo.sld.cu/scielo.php?script=sci\\_arttext&pid=S1684-18242011000500008&lng=es](http://scielo.sld.cu/scielo.php?script=sci_arttext&pid=S1684-18242011000500008&lng=es).

2. Barbaglia Y, Jiménez F, Tedeschi F, Zalazar F. Papiloma esofágico: Descripción de un caso, identificación molecular del virus del papiloma humano y revisión de la literatura. Acta Gastroenterol LA [Internet]. 2013 [Acceso 20/05/2021]; 43(3):231-234. Disponible en:

<https://www.redalyc.org/articulo.oa?id=199329342012>

3. Montalvo Salas E. Presencia del Virus del Papiloma Humano en biopsias con diagnóstico de carcinoma escamoso esofágico. Rev Cubana Tec Salud. [Internet]. 2018 [Acceso 20/05/2021]; 9(4): [aprox. 12 p.]. Disponible en:

<http://www.revtecnologia.sld.cu/index.php/tec/article/view/1275>

4. Jideh B, Weltman M, Wu Y, Chan CHY. Esophageal squamous papilloma lacks clear clinicopathological associations. World J Clin Cases. 2017;5(4):134-139.

DOI: <http://dx.doi.org/10.12998/wjcc.v5.i4.134>

5. Manini I, Montomoli E. Epidemiology and prevention of Human Papillomavirus. Ann Ig. [Internet]. 2018 [Acceso 09/05/2021]; 30(1):28-32. Disponible en:

[http://www.seu-roma.it/riviste/annali\\_igiene/open\\_access/articoli/Supp-1-30-04-01-05-Manini.pdf](http://www.seu-roma.it/riviste/annali_igiene/open_access/articoli/Supp-1-30-04-01-05-Manini.pdf)

6. Toro Montoya AI, Tapia Vela LJ. Virus del papiloma humano (VPH) y cáncer. Med Lab. [Internet]. 2021 [Acceso 08/05/2021]; 25(2):467-83. Disponible en:

<https://medicinaylaboratorio.com/index.php/myl/article/view/431>

7. Muñoz Cedeño RG, Rodríguez Chica G, Martínez Ballesteros P, Paullán Saní V. Papiloma escamoso del esófago: hallazgo histopatológico infrecuente, a propósito de dos casos. Rev MICG [Internet]. 2020 [Acceso 11/05/2021];1(1):47-50. Disponible en:

<https://revistaclinicaguayaquil.org/index.php/revclinicaguaya/article/view/29>

8. Roesch Dietlen F, Cano Contreras AD, Sánchez Maza YJ, Espinosa González JM, Vázquez Prieto MA, et al. Frecuencia de infección por virus del papiloma humano en pacientes con cáncer del aparato digestivo. Rev Gastroenterol Mex [Internet]. 2018 [Acceso 08/05/2021]; 83(3):253-258. Disponible en:

<https://www.sciencedirect.com/science/article/pii/S0375090618300259>



### **Conflicto de intereses**

Los autores declaran que no existen conflictos de intereses.

### **Contribución de los autores**

*Conceptualización, investigación, curación de datos y redacción del informe final:*

Tatiana Mederos Ramírez.

*Investigación y revisión del informe:* Jorge Alberto Perera Mederos.

*Revisión y edición del informe final:* Curación de datos: Mireily Alfonso Carrazana.